УДК 616.379–008.64–06:617.58–089.872

ОПЕРАТИВНАЯ КОРРЕКЦИЯ ДЕФОРМАЦИЙ ПЕРЕДНЕГО ОТДЕЛА СТОПЫ У БОЛЬНЫХ С ДИАБЕТИЧЕСКОЙ НЕЙРОПАТИЕЙ

Е.А. Малева, Н.М. Грекова, С.С. Тертышник
ЧелГМА, г. Челябинск

Изучены результаты оперативной коррекции деформаций переднего отдела стопы у больных с нейропатической формой диабетической стопы.

Ключевые слова: синдром диабетической стопы, хирургия диабетической стопы, хирургическая коррекция Hallux valgus, хирургическая коррекция молоткообразных пальцев, дистальная подголовчатая остеотомия первой плюсневой кости, резекционная артропластика по Brandes–Keller.

Введение. Диабетическая нейропатия (ДНП), формирующаяся при длительном течении сахарного диабета, в сочетании с деформациями костей и суставов переднего отдела стопы приводит к нарушению ее статических и динамических функций [1, 2]. Функциональная несостоятельность стопы, сопровождающая ее деформации при синдроме диабетической стопы (СДС), является причиной возникновения болей, нарушения походки, накладывает ограничения на использование обуви и затрудняет социальную и трудовую деятельность пациентов. У таких больных многократно возрастает опасность развития язв и инфекции, увеличивается риск ампутации конечности [1, 2, 5, 7]. Среди деформаций переднего отдела стопы, ассоциированных с ДНП, наиболее часто встречаются Hallux valgus и молоткообразные/когтевидные пальцы [5].

Статическая деформация первого луча стопы, называемая Hallux valgus, развивается вследствие веерообразной распластанности 1–5-го плюсневых костей при поперечном плоскостопии. Такая патология характеризуется тремя моментами: медиальным отклонением 1-й плюсневой кости по отношению к продольной оси стопы, латеральной девиацией 1-го пальца относительно средней линии, проходящей через головку первой плюсневой кости и, наконец, ротацией первого пальца в первом плюснефаланговом суставе вдоль сагиттальной оси. При прогрессировании деформаций первого луча стопы развиваются костно-суставные изменения средних пальцев так называемые молоткообразные пальцы. Чаще всего это касается 2-го пальца стопы.

В результате формируются патологические участки избыточного давления на тыльной поверхности межфаланговых суставов, на верхушках пальцев, участках подошвы в проекции головок плюсневых костей, которые могут стать причиной формирования язв в случаях сочетания с выраженной сенсомоторной нейропатией.

Ортопедическая коррекция деформаций переднего отдела стопы при помощи специальной обуви, вкладышей, стелек эффективна лишь при 1-й степени указанных расстройств. Во всех остальных случаях улучшить качество жизни пациента можно лишь при помощи оперативного вмешательства.

К настоящему времени предложено более 250 методик оперативного лечения вальгусной деформации первого пальца стопы. В то же время для пациентов, у которых деформация переднего отдела стопы ассоциирована с длительно протекающей диабетической нейропатией, подходы к оперативному лечению однозначно не определены [4].

Цель исследования. Оценить эффективность резекционной артропластики и дистальной остеотомии при Hallux valgus и молоткообразной деформации средних пальцев у пациентов с диабетической нейропатией.

Пациенты и методы. Всего оперировано 10 пациентов (17 стоп) с Hallux valgus, молоткообразной деформацией средних пальцев и диабетической нейропатией. Женщин было 8, мужчин – 2. Возраст пациентов от 52 до 64 лет. Сахарный диабет 1-го типа был выявлен у 6 больных, 2-го типа – у 4 пациентов. Длительность заболевания сахарным диабетом составила от 4 до 15 лет. Деформации стоп у всех больных существовали более 10 лет. Все пациенты не имели каких-либо проявлений инфекции на стопе. Нейропатических язв в анамнезе больных также не было.

Для исследования магистральных сосудов нижних конечностей использовали клиническое исследование и допплеровское сканирование на аппарате En Visor Philips с датчиком 7–12 МГц. Исследование артерий стоп проводили в положении пациента лежа. Патология магистральных

артерий отсутствовала у всех оперированных больных.

Для выявления признаков диабетической нейропатии применяли стандартные методы клинического обследования. Болевая чувствительность определялась при помощи иглы с притупленным концом, температурная – с использованием инструмента «Тип–терм». Тактильная чувствительность тестировалась монофиламентом 10 г, вибрационная – при помощи градуированного камертона (128 Гц) в области 1-го плюснефалангового сустава. Исследовался ахиллов и коленный рефлексы. У всех пациентов наблюдали расстройства, характерные для ДНП (нарушения болевой, тактильной и вибрационной чувствительности, снижение сухожильных рефлексов). Были выраженные гиперкератозы в местах биомеханической нагрузки стоп – на тыльной поверхности межфаланговых суставов, на верхушках пальцев, на подошвах в проекции головок плюсневых костей. Пациенты до операции не использовали специальную ортопедическую обувь.

Рентгенологическое исследование выполняли «с нагрузкой» в вертикальном положении пациента в прямой и боковой проекциях. По рентгенограммам мы определяли следующие углы деформации: угол вальгусного отклонения первого пальца – между осевыми линиями основной фаланги и первой плюсневой кости; метатарзальный угол (межплюсневый) – между осевыми линиями первой и второй плюсневых костей; индекс плюсны – соотношение длины первой и второй плюсневых костей.

Все пациенты осматривались ежедневно после операции, а также после выписки из стационара через 1,5, 3, 6, 9, 12 месяцев и в последующем один раз в год в течение 3 лет. При этом выполнялись рентгенограммы стоп в стандартных проекциях с нагрузкой, фотографирование стоп, оценивалась субъективная оценка по шкале H.B. Kitaoka.

Техника операций. Операции производились под спинно-мозговой анестезией без пневможгута и без использования коагуляционных методов рассечения тканей. При наличии вальгусной деформации 1-го пальца не более 30 градусов и метатарзального угла (первый межплюсневый угол) до 15 градусов выполнялась угловая дистальная подголовчатая остеотомия первой плюсневой кости по Stoffella с крыльями остеотомии 90–120 градусов и углом, открытым в дистальном направлении (рис. 1, а).

Устранялись все компоненты деформации, производилась плантаризация головки и удлинение первой плюсневой кости [3]. Фиксация фрагментов выполнялась при помощи внутреннего металлического имплантата, ножки которого устанавливались в костномозговой канал диафиза первой плюсневой кости (рис. 1, б, в).

При выраженном остеопорозе у гипоактивных пациентов старше 60 лет производилась резекционная артропластика по Brandes–Keller [6]. Суть операции заключалась в резекции 1/3 проксимальной части основной фаланги 1-го пальца и экзостоза по медиальной поверхности головки первой плюсневой кости (рис. 2, а). Палец фиксировался трансартикулярно спицей Киршнера на 3–4 недели (рис. 2, б, в; рис. 3).

Одновременно с ликвидацией деформации первых пальцев производилась коррекция молоткообразной деформации средних пальцев (6 пациентов, 12 стоп). При этом выполнялась резекция дистальной головки основной фаланги. Палец фиксировался трансартикулярно спицей Киршнера на 3 недели (рис. 3, б, спица указана стрелкой). Омозолелость на тыльной поверхности проксимального межфалангового сустава иссекалась во время выполнения доступа.

В рану устанавливалась хлорвиниловая трубка диаметром 2–3 мм для активного аспирационного дренирования в течение 24–48 часов послеоперационного периода. Активная аспирация обеспечивалась стерильной «гармошкой».

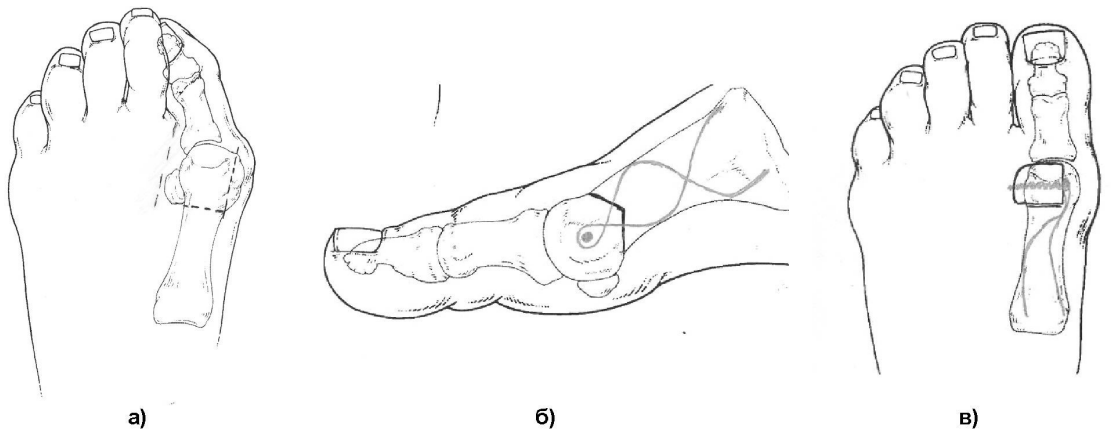

Рис. 1. Угловая дистальная подголовчатая остеотомия первой плюсневой кости по Stoffella: а – остеотомия первой плюсневой кости; б, в – устранение компонентов деформации и фиксация фрагментов внутренним имплантом

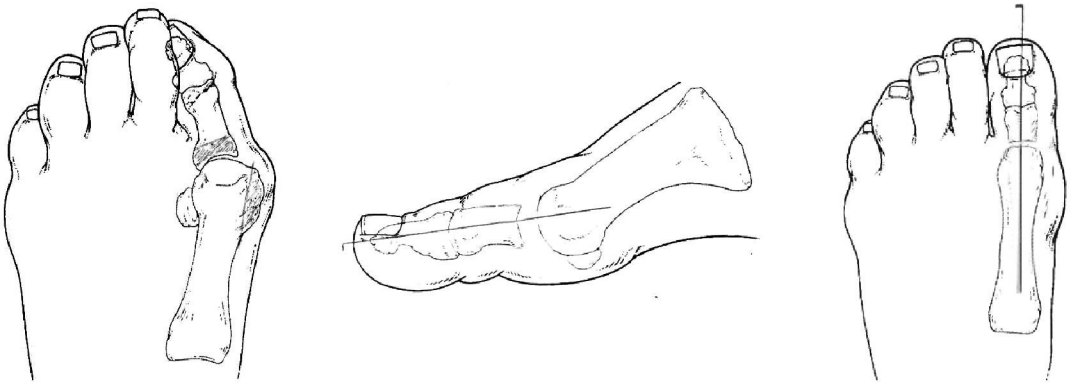

а) б) в)

Рис. 2. Резекционная артропластика Brandes–Keller: а – резекциия 1/3 проксимальной части основной фаланги 1-го пальца и экзостоза по медиальной поверхности головки первой плюсневой кости; б, в – трансартикулярная фиксация спицей Киршнера

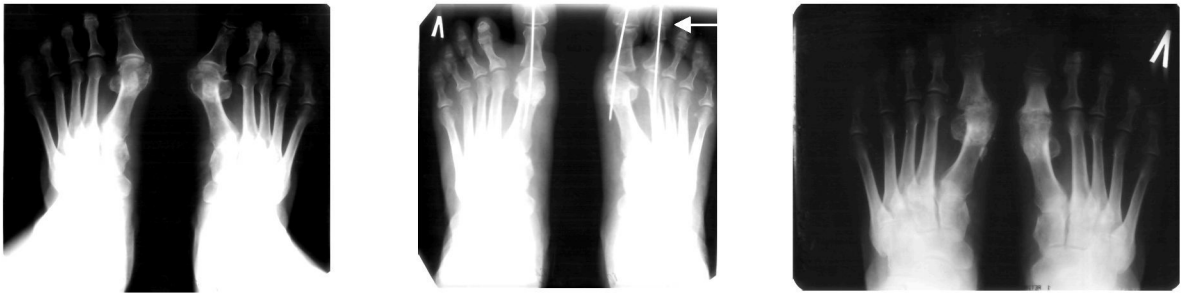

а) до операции б) тотчас после операции в) через 12 месяцев после операции

г) до операции д) во время операции е) через 12 месяцев после операции

Рис. 3. Резекционная артропластика первых пальцев обеих стоп по Brandes–Keller и резекция дистальной головки основной фаланги 2-го пальца правой стопы с фиксацией спицами Киршнера: а, б, в – рентгенограммы; г, д, е – фотографии автора

Особенности послеоперационного ведения больных. Активизация больных производилась на второй день после операции в ортопедической обуви (полубашмак). В такой обуви полностью исключается нагрузка на передний отдел стопы за счет особой конструкции подошвы. Вся нагрузка осуществляется на задний отдел стопы (рис. 4). Подобная обувь применялась у всех пациентов в течение 6 недель после операции.

К особенностям послеоперационного периода больных с диабетической нейропатией и деформациями переднего отдела стопы следует отнести ношение повязок Digidress до 6 месяцев после операции. Вместо этих повязок в дневное время возможно использование межпальцевых вкладышей для первых пальцев, а во время ночного сна – отводящих шин для первых пальцев. Швы с раны мы снимали не менее чем через 3 недели после операции, учитывая снижение пластического потенциала тканей у пациентов с СДС.

В качестве эмпирической антибиотикотерапии в послеоперационном периоде мы использовали цефалоспорины 3-го поколения (цефотаксим внутривенно 3 г в сутки – 3 введения в течение 5–7

дней). Для профилактики тромбоэмболических осложнений применяли фраксипарин по 0,4 5–7–10 дней и постоянное эластичное бинтование нижних конечностей до 4–5 недель после операции.

Рис. 4. Разгрузочный полубашмак, применяемый в послеоперационном периоде у пациентов, оперированных на переднем отделе стопы

Результаты. Раны у всех пациентов зажили первичным натяжением без инфекционных осложнений.

До операции больные предъявляли жалобы на боли в стопе при ходьбе и при длительном стоянии (60 %), ограничение двигательной активности в повседневной жизни (60 %), ограничение в выборе обуви и необходимость пользоваться различными ортопедическими приспособлениями (80 %). Отек стопы отмечали 40 % обратившихся за помощью. Неудовлетворенность положением первого пальца и тревога по поводу грубого косметического дефекта стопы была выявлена у всех пациентов (100 %), ограничение подвижности 1-го пальца имели 50 % наших больных. Средний балл по шкале H.B. Kitaoka составлял 30,5 балла.

После операции все пациенты отметили снижение болевого синдрома. У них значительно расширились возможности выбора обуви, возросла двигательная активность. Отек стопы сохранялся на протяжении 4 месяцев у 3 пациентов. Средний балл по шкале H.B. Kitaoka после операции составил 50 баллов.

У всех пациентов, которым была выполнена операция Brandes–Keller, развилось ограничение движений в первом плюснефаланговом суставе, у 2 пациентов обнаружено изменение походки (шаркающая походка). Однако все они оказались удовлетворены результатами операции. В сроки отдаленного наблюдения от 6 месяцев до 3 лет ни у одного их них не появились язвы переднего отдела стопы.

Ограничения работы. Полученные результаты имеют следующие ограничения: недостаточное количество наблюдений, отсутствие группы сравнения.

Выводы

1. Наличие у больных признаков диабетической нейропатии не является абсолютным противопоказанием для оперативной коррекции приобретенных деформаций переднего отдела стопы.

2. Резекционная артропластика по Brandes–Keller и угловая дистальная подголовчатая остеотомия первой плюсневой кости по Stoffella при Hallux valgus, а также резекция головки основной фаланги проксимального межфалангового сустава молоткообразных средних пальцев являются операциями выбора при указанных деформациях у больных диабетической нейропатией.

Литература

1. Влияние высокоинтенсивного лазерного излучения и вакуумного дренирования ран на результаты локальных операций при синдроме диабетической стопы / Н.М. Грекова, А.В. Ковалев, В.Н. Бордуновский, Ю.В. Лебедева // Вестник всерос. общества специалистов по медико-социальной экспертизе, реабилитации и реабилитационной индустрии. – 2010. – № 2. – С. 14–21.

2. Дедов, И.И. Сахарный диабет – глобальная медико-социальная проблема современности / И.И. Дедов, М.В. Шестакова // Consilium medicum. – 2009. – Т. 11, № 12. – С. 5–8.

3. Chevron osteotomy in hallux valgus. Ten–year results of 112 cases / W. Schneider, N. Aigner, O. Pinggera, K. Knahr // J. Bone Joint Surg. – 2004. – Vol. 86. – P. 101–120.

4. Diabetic foot disorders: A clinical practice guideline / R.G. Frykberg, T. Zgonis, D.G. Armstrong et al. // The journal of foot and ankle surgery. – 2006. – Vol. 45, № 5. – P. 1–66.

5. Downs, D.M. Treatment of resistant ulcers on the plantar surface of the great toe in diabetics / D.M. Downs, R.L. Jacobs // J. Bone Joint Surg. Am. – 1982. – Vol. 64. – P. 930–933.

6. Preventing loss of the great toe with the hallux interphalangeal joint arthroplasty / B.I. Rosenblum, J.M. Giurini, J.S. Chrzan, G.M. Habershaw // J. Foot Ankle Surg. – 1994. – Vol. 33. – P. 557–560.

7. Prophylactic surgery in the diabetic foot, in Medical and Surgical Management of the Diabetic Foot / R.G. Frykberg, J.M. Giurini, G.M. Habershaw et al. – St. Louis: Mosby–Year Book, 1994. – P. 399–439.

Поступила в редакцию 11 апреля 2011 г.