

МОРФОЛОГИЧЕСКИЕ МАРКЕРЫ СТРУКТУРНО-ФУНКЦИОНАЛЬНЫХ НАРУШЕНИЙ ОПОРНО-ДВИГАТЕЛЬНОГО АППАРАТА, ВОЗНИКАЮЩИХ ПОСЛЕ ФИЗИЧЕСКОЙ НАГРУЗКИ

**В.Н. Николенко^{1,2}, М.В. Оганесян¹, А.Д. Возкогон^{1,3},
М.В. Санькова¹, Н.А. Ризаева¹**

¹Первый МГМУ им. И.М. Сеченова Минздрава России (Сеченовский университет),
г. Москва, Россия,

²Московский государственный университет имени М.В. Ломоносова, г. Москва, Россия,

³Европейский остеопатический клинический центр московского филиала
ЧОУ ДПО «Медицинская академия остеопатического образования»,
г. Санкт-Петербург, Россия

Цель исследования. Выявить характер взаимосвязи соматометрических особенностей и морфологических признаков дисплазии соединительной ткани у лиц с частыми структурно-функциональными нарушениями ОДА, возникающими после физической нагрузки, для разработки на этой основе лечебно-профилактических мероприятий и рекомендаций по подбору адекватных видов физической активности. **Материалы и методы.** Проведено комплексное медико-антропологическое обследование 48 человек в возрасте от 18 до 47 лет (в среднем $36,38 \pm 6,02$ года) с частыми структурно-функциональными нарушениями опорно-двигательного аппарата, возникающими после физической нагрузки. Для оценки состояния соединительной ткани была разработана анкета. Группа сравнения была представлена 36 здоровыми людьми в возрасте $18,85 \pm 0,56$ года. Статистическая обработка материала проводилась с использованием пакета программ Microsoft Excel 2010. **Результаты.** У всех пациентов с частыми структурно-функциональными нарушениями опорно-двигательного аппарата, возникающими после физической нагрузки, имела место дисплазия соединительной ткани умеренной и выраженной степени, суммарный балл которой составлял $49,44 \pm 13,1$. Анализ частоты встречаемости морфологических признаков дисплазии соединительной ткани в зависимости от их диагностической значимости позволил определить патогномоничные предикторы высокой предрасположенности к возникновению частых нарушений опорно-двигательного аппарата. **Заключение.** Анализ частоты встречаемости морфологических признаков ДСТ в зависимости от их диагностической значимости позволил определить патогномоничные предикторы высокой предрасположенности к возникновению частых структурно-функциональных нарушений ОДА, раннее выявление которых будет способствовать своевременному назначению профилактических мер в плане физических нагрузок и соответствующей реабилитационной терапии для предотвращения прогрессирования основного заболевания.

Ключевые слова: физическая нагрузка, нарушения опорно-двигательного аппарата, дисплазия соединительной ткани, морфологические признаки, патогномоничные маркеры.

Введение. В последнее время отмечается значительное увеличение количества пациентов с характерными признаками дисплазии соединительной ткани (ДСТ) [5]. В основе формирования ДСТ лежат наследуемые мутации генов, кодирующих синтез и пространственную организацию коллагена, а также неблагоприятные факторы внешней среды [9, 10]. Количественные и качественные нарушения коллагена определяют спектр морфологических признаков заболевания. Наряду с наследственными нарушениями соединительной

ткани (ННСТ) существуют ее аномалии в виде стертых, недифференцированных форм, которые согласно последним клиническим рекомендациям Российского научного медицинского общества терапевтов принято выделять как нозологически самостоятельный синдром ДСТ [3]. Это заболевание достаточно часто встречается в практике врачей-клиницистов, достигая в некоторых популяциях 85,4 % [7], и характеризуется многообразием клинических проявлений – от доброкачественных субклинических форм до полисистемной па-

тологии нередко с прогрессивным течением [3]. В настоящее время разработана классификация внешних и внутренних морфологических признаков ДСТ [1], оценена их значимость в баллах [2]. В последнее время интерес к данной проблеме чрезвычайно возрос, что во многом обусловлено негативным влиянием данной патологии на характер течения практически всех заболеваний [3, 6]. Особого внимания ДСТ заслуживает у пациентов с частыми структурно-функциональными нарушениями ОДА, так как характерным проявлением этого состояния является чувствительность к физическим нагрузкам и склонность к частым травмам [4]. В связи с этим представляется актуальным анализ наличия морфологических признаков ДСТ у этих пациентов для определения направлений профилактики и коррекции структурно-функциональных нарушений ОДА.

Цель исследования: выявить характер взаимосвязи соматометрических особенностей и морфологических признаков ДСТ у лиц с частыми структурно-функциональными нарушениями ОДА, возникающими после физической нагрузки, для разработки на этой основе лечебно-профилактических мероприятий и рекомендаций по подбору адекватных видов физической активности.

Материалы и методы исследования. Комплексное медико-антропологическое обследование 48 человек в возрасте от 18 до 47 лет (в среднем $36,38 \pm 6,02$ года) с частыми структурно-функциональными нарушениями ОДА, возникающими после физической нагрузки, выполнено на базе Европейского остеопатического клинического центра московского филиала Медицинской академии остеопатического образования и Первого МГМУ им. И.М. Сеченова Минздрава России. Для оценки состояния соединительной ткани человека нами была разработана анкета, включающая 66 характерных морфологических признаков ДСТ. Проводился стандартный терапевтический осмотр всех обследованных с оценкой антропометрических показателей, таких как масса тела, рост, размах рук, объем грудной клетки, высота лица и скуловая ширина, длина кисти и её среднего пальца, высота нижнего сегмента тела и длина стопы. Для выявления узкого лицевого скелета рассчитывался лицевой индекс. Пропорциональность или гармоничность развития отдельных частей тела оценивали с помощью индекса

Вервека и Пинье. Для оценки дефицита массы тела вычисляли массо-ростовые показатели – индекс Варги и Кетле. Долихостеномелия диагностировалась по соотношению длины кисти и длины стопы к росту, соотношению размаха рук к росту и отношению верхнего сегмента к нижнему сегменту. Для диагностики арахнодактилии проводился тест большого пальца и запястья. Гипермобильность суставов оценивалась по критериям Бэйтона [11]. Группа сравнения (ГС) была представлена 36 здоровыми молодыми людьми в возрасте $18,85 \pm 0,56$ лет. Статистическая обработка материала проводилась с использованием пакета программ Microsoft Excel 2010 и расчетом критериев достоверности различия долей и Крамера–Уэлча. Анализировались только достоверные данные.

Результаты и обсуждение. Целый ряд морфологических признаков обладает высокой информативностью и позволяет с большой степенью вероятности предполагать у пациента наличие ДСТ. Установлено, что в группе лиц с частыми структурно-функциональными нарушениями ОДА, возникающими после физической нагрузки, достоверно чаще, в сравнении с ГС, встречался астенический конституциональный тип, проявляющийся увеличением продольных размеров тела и дефицитом массы тела (рис. 1). При этом общая худощавость, выявленная диагностическими значениями индекса Кетле ≤ 25 , встречалась более чем у половины обследуемых (63 %).

Показано, что в сравнении с ГС среди лиц с частыми структурно-функциональными нарушениями ОДА в большем проценте случаев отмечаются диагностические значения индексов соотношений длины кисти к росту и длины стопы к росту, свидетельствующие о наличии у таких пациентов непропорционально длинных кистей и стоп (рис. 2).

Изменения конечностей при ДСТ проявляются также таким признаком, как арахнодактилия, которая, по данным нашего исследования, встречается достоверно чаще у пациентов со структурно-функциональными нарушениями ОДА в сравнении с ГС (рис. 3).

В группе лиц с частыми структурно-функциональными нарушениями ОДА достоверно преобладали искривление позвоночника кифотического характера с асимметрией плеч, лопаток и костей таза, деформации грудной клетки, плоскостопие в сочетании с вальгусной установкой стоп, изменения форм

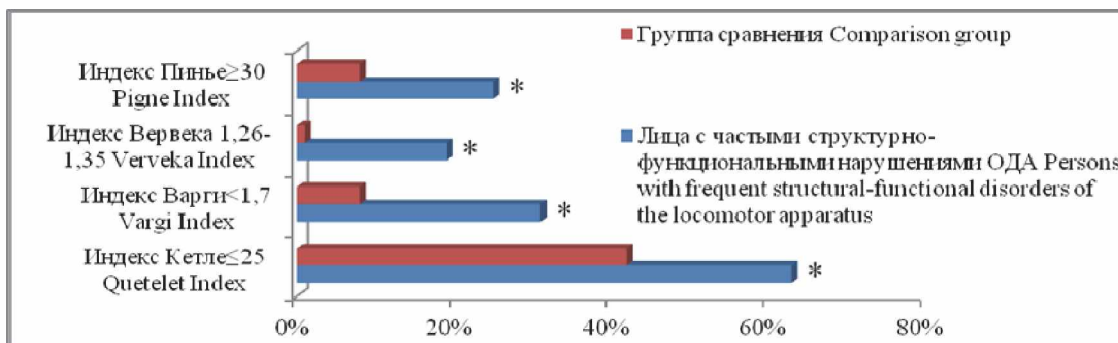


Рис. 1. Частота встречаемости диагностически значимых значений индексов пропорциональности развития тела у лиц с частыми структурно-функциональными нарушениями опорно-двигательного аппарата (ОДА): * – различия достоверны
 Fig. 1. The frequency of occurrence of diagnostically significant values of the body proportionality development in individuals with frequent structural and functional disorders of the locomotor apparatus: * – the changes are significant

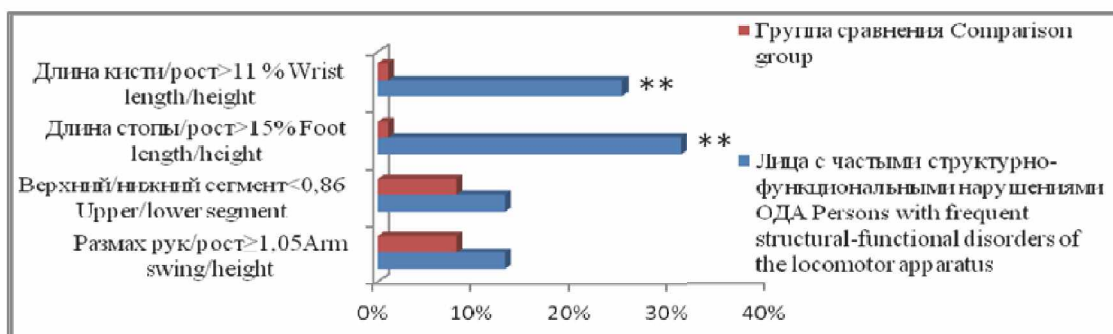


Рис. 2. Частота встречаемости диагностически значимых значений индексов на долихостеномию у лиц с частыми структурно-функциональными нарушениями ОДА: ** – различия высокодостоверны
 Fig. 2. The frequency of occurrence of diagnostically significant values of dolichostenomelia in individuals with frequent structural and functional disorders of the locomotor apparatus: ** – changes are highly significant

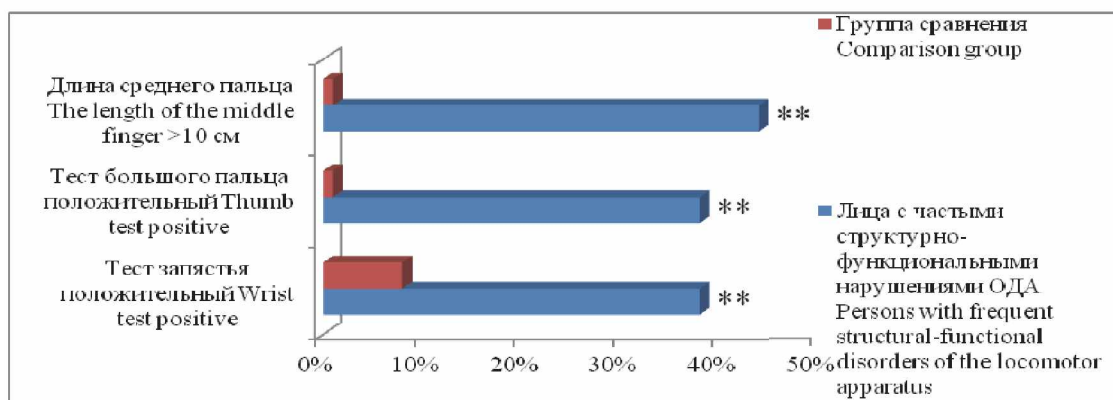


Рис. 3. Частота встречаемости положительных тестов на арахнодактилию у лиц с частыми структурно-функциональными нарушениями ОДА: ** – различия высокодостоверны
 Fig. 3. The frequency of positive tests for arachnodactyly in individuals with frequent structural and functional disorders of the locomotor apparatus: ** – changes are highly significant

ног и макродактилия первого пальца стоп (см. таблицу).

Для всех обследуемых было характерно наличие болей в области позвоночника. Выявленный у большинства пациентов синдром гипермобильности суставов характеризовался

нестабильностью суставов, «хрустом» и болями при движениях, привычными вывихами и подвывихами суставов, сопровождающимися растяжениями и разрывами связок. Достоверно чаще встречался узкий лицевой скелет, нарушение прикуса и готическое небо.

Восстановительная и спортивная медицина

Частота встречаемости костно-суставных морфологических признаков ДСТ
у лиц с частыми структурно-функциональными нарушениями ОДА
The frequency of occurrence of osteoarticular morphological signs of connective tissue dysplasia
in individuals with frequent structural and functional disorders of the locomotor apparatus

Признаки ДСТ Signs of connective tissue dysplasia	Группа сравнения Comparison group n = 36	Лица с частыми структурно- функциональными нарушениями ОДА Persons with frequent structural and functional disorders of the locomotor apparatus n = 48
Сколиоз / Scoliosis	42 %	44 %
Кифоз / Kyphosis	8 %	75 % **
Кифосколиоз / Kyphoscoliosis	0 %	25 % **
«Плоская» спина / “Flat” back	0 %	6 %
Асимметрия стояния лопаток Shoulder blade asymmetry	0 %	50 % **
Асимметрия плеч / Shoulder asymmetry	25 %	88 % **
Асимметрия костей таза Pelvic bone asymmetry	0 %	50 % **
Крыловидные лопатки Scapular winging	8 %	13 %
Воронкообразная деформации груд. клетки Pectus excavatum	0 %	13 % *
Килевидная деформации груд. клетки Pectus carinatum	0 %	13 % *
Плоскостопие / Flatfoot	50 %	44 %
Вальгусная установка стоп Valgus foot pathology	8 %	44 % **
X- и O-образные ноги / X- and O-shaped legs	0 %	50 % **
Макродактилия первого пальца стопы Macroducty of the first toe	0 %	31 % **
Боли в области позвоночника Pain in the spine	25 %	100 % **
Гипермобильность суставов Joint hypermobility	0 %	63 % **
«Хруст» в суставах “Crunch” around the joints	25 %	63 % **
«Хруст» в обл. височно-нижнечел. сустава “Crunch” around the temporomandibular joint	17 %	50 % **
Артралгии / Arthralgia	0 %	50 % **
Вывихи и подвывихи Joint dislocations and subluxations	0 %	13 % *
Растяжения, разрывы связок Sprains and ruptures	25 %	100 % **
Переломы костей при падении Bone fractures	8 %	50 % **
Узкий лицевой скелет Narrow facial skeleton	0 %	13 % *
Широкорасставленные глаза Wide-set eyes	0 %	6 %
Готическое нёбо / Gothic palate	0 %	63 % **
Нарушение прикуса / Malocclusion	0 %	19 % *

Примечание. * – различия достоверны, ** – различия высокодостоверны.

Note: * – the changes are significant; ** – changes are highly significant.

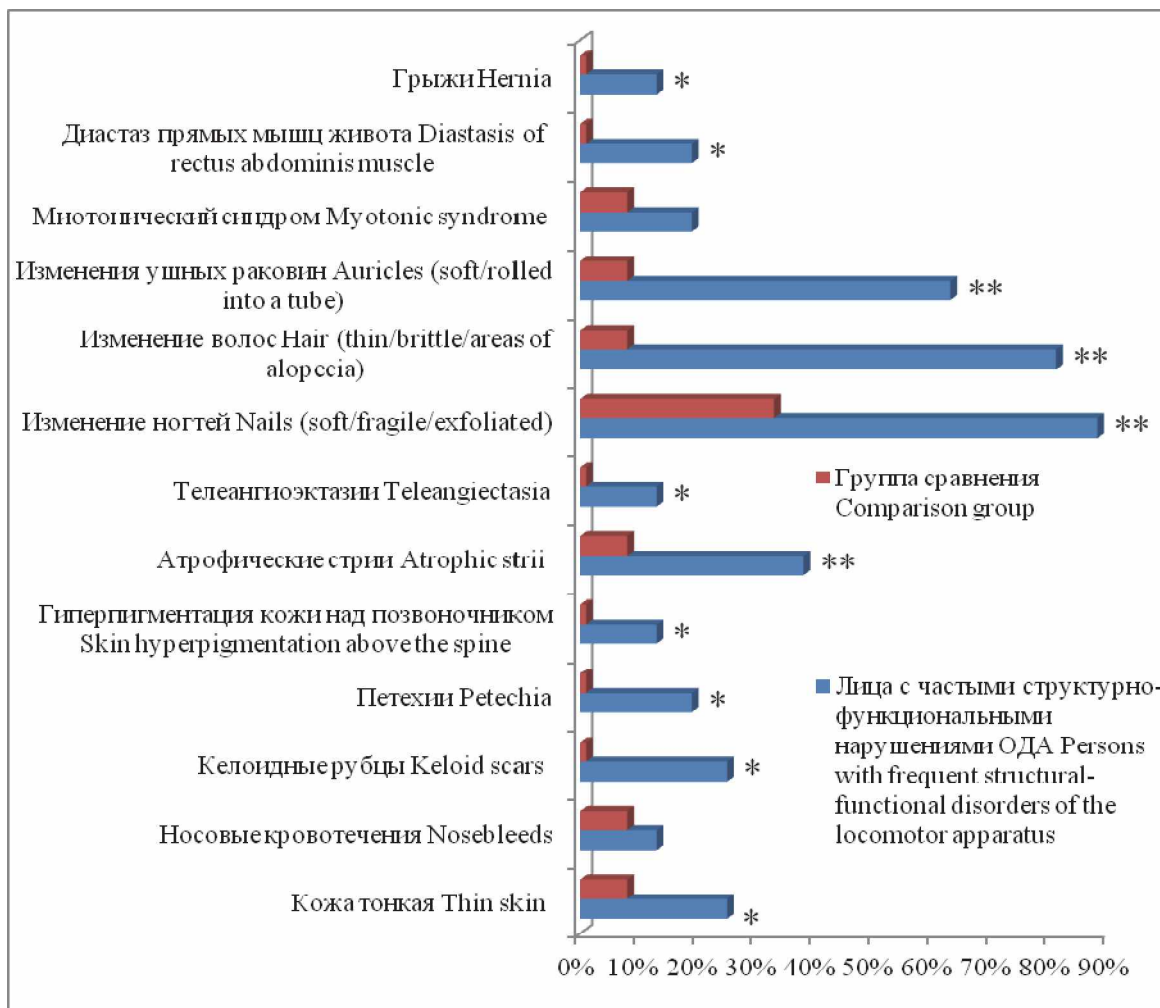

Рис. 4. Частота встречаемости эктодермальных морфологических признаков, патологии ушных раковин и мышц у лиц с частыми структурно-функциональными нарушениями ОДА: * – различия достоверны, ** – различия высокодостоверны

Fig. 4. The frequency of occurrence of ectodermal morphological signs and pathology of the auricles and muscles in individuals with frequent structural and functional disorders of the locomotor apparatus: * – the changes are significant; ** – changes are highly significant

Эктодермальные проявления характеризовались достоверно большим процентом встречаемости тонкой кожи с хорошо видимой сетью подкожно расположенных сосудов на груди, спине и конечностях (рис. 4).

Более часто отмечались келоидные рубцы и геморрагические проявления. В достоверно большем проценте случаев имели место очаги гиперпигментации в области остистых отростков нижнегрудного отдела позвоночника, атрофические полосы кожи и телеангиоэктазии. У подавляющего большинства пациентов отмечались изменения ногтей, характеризующиеся повышенной ломкостью, мягкостью, нарушением однородной структуры ногтевой пластины.

Со стороны волос достоверно более часто встречалось их истончение, ломкость, участки

алопеции. У большинства пациентов ушные раковины имели избыточную эластичность. Патология мышечной системы в большем проценте случаев проявлялась гипотрофией, гипотонией мышц, диастазом прямых мышц живота и абдоминальными грыжами. Со стороны поражений сердечно-сосудистой системы у пациентов существенно чаще встречаются пролапс митрального клапана и вегетососудистая дистония, достоверно более частый пульс и низкое систолическое давление (рис. 5). В большем проценте случаев имели место проявления сосудистого синдрома – варикозное расширение вен нижних конечностей и геморрой. У подавляющего большинства пациентов наблюдалась миопия средней степени. Достоверно чаще обнаруживалась патология желудочно-кишечного тракта – дискинезия

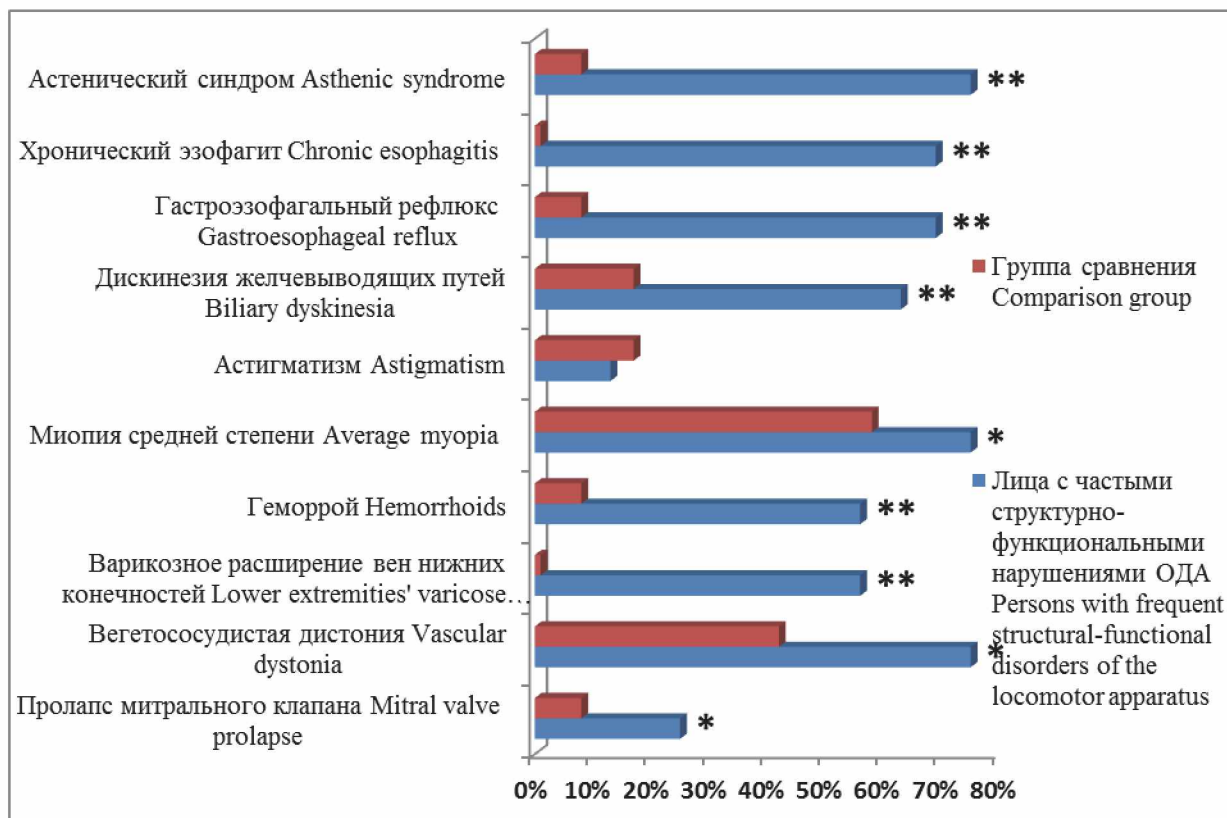


Рис. 5. Частота встречаемости внутренних морфологических признаков у лиц с частыми структурно-функциональными нарушениями ОДА:
 * – различия достоверны, ** – различия высокодостоверны
Fig. 5. The frequency of occurrence of internal morphological signs in individuals with frequent structural and functional disorders of the locomotor apparatus:
 * – changes are significant; ** – changes are highly significant

желчевыводящих путей, несостоятельность кардии желудка и гастроэзофагальный рефлюкс с сопутствующим воспалением слизистой оболочки пищевода. Наличие болевого и астенического синдромов достоверно снижало показатель качества жизни пациентов ($4,94 \pm 1,43$) относительно его значений из ГС ($8,6 \pm 0,86$).

Ранжирование наиболее часто встречаемых признаков в зависимости от их диагностической значимости на основании шкалы Т.И. Кадуриной и Л.Н. Аббамуковой [2] позволило определить патогномичные маркеры высокой предрасположенности возникновения частых структурно-функциональных нарушений ОДА. Практически у каждого пациента наблюдались такие диагностически значимые маркеры (3 балла и более), как кифотическое искривление позвоночника, миопия средней степени, наличие астенического синдрома и болей в области позвоночника. В подавляющем проценте случаев отмечались высокое готическое небо, гипермобильность

суставов и изменения эластичности ушных раковин. Изменение формы ног, «хруст» в области височно-нижнечелюстного сустава, варикозное расширение вен нижних конечностей и геморрой встречались у каждого второго пациента.

Диагностика собственно ДСТ проводилась уже на этапе физикального обследования при комплексной оценке диагностической значимости отдельных внешних и висцеральных морфологических признаков на основании шкалы Т.И. Кадуриной и Л.Н. Аббамуковой [2]. Так, у всех лиц ГС суммарный балл анализируемых морфологических признаков был меньше условно допустимого уровня ($11,33 \pm 3,29$), что говорило о факте накопления признаков ДСТ и являлось вариантом нормы. В группе пациентов с частыми структурно-функциональными нарушениями ОДА у 37,5 % диагностирована ДСТ умеренной степени, у 62,5 % – ДСТ выраженной степени, при этом суммарный балл признаков ДСТ был достоверно выше ($49,44 \pm 13,1$). Так как у всех

пациентов в качестве основного заболевания имела место ДСТ, была доказана необходимость выбора адекватных видов физической нагрузки и темпов тренировок. Рекомендовано регулярно выполнять физические упражнения аэробного типа (плавание, ходьба или умеренный бег на беговой дорожке, езда на велосипеде/велотренажере, ходьба на лыжах в зимнее время, бадминтон, боулинг, настольный теннис) [3, 12]. В программу восстановительного лечения была включена остеопатия [8].

Заключение. Таким образом, было доказано, что у всех пациентов с частыми структурно-функциональными нарушениями ОДА, возникающими после физической нагрузки, имеет место синдром собственно ДСТ. Анализ частоты встречаемости морфологических признаков ДСТ в зависимости от их диагностической значимости позволил определить патогномичные предикторы высокой предрасположенности к возникновению частых структурно-функциональных нарушений ОДА, раннее выявление которых будет способствовать своевременному назначению профилактических мер в плане физических нагрузок и соответствующей реабилитационной терапии для предотвращения прогрессирования основного заболевания.

Литература

1. Акимова, А.В. Клинико-фенотипические особенности молодых людей с недифференцированной дисплазией соединительной ткани / А.В. Акимова, Е.В. Тарасова, Л.Г. Черникова // *Мед. вестник МВД*. – 2018. – № 1 (92). – С. 63–67.
2. Кадурина, Т.И. Оценка степени тяжести недифференцированной дисплазии соединительной ткани у детей / Т.И. Кадурина, Л.Н. Аббакумова // *Мед. вестник Северного Кавказа*. – 2008. – № 2. – С.15–20.
3. Клинические рекомендации российского научного медицинского общества терапевтов по диагностике, лечению и реабилитации пациентов с дисплазиями соединительной ткани (первый пересмотр) / А.И. Мартынов, Г.И. Нечаева, Е.В. Акатова и др. // *Мед. вестник Северного Кавказа*. – 2018. – Т. 13, № 1-2. – С. 137–209.
4. Марухно, Ю.И. Дисплазия соединительной ткани у спортсменов / Ю.И. Марухно, А.С. Пянтковский // *Медицині перспективи*. – 2012. – Т. 17, № 1. – С. 114–118.
5. Синдром недифференцированной дисплазии соединительной ткани в сочетании с наследственными тромбофилиями как причина первичного женского бесплодия / Е.А. Коган, В.Н. Николенко, А.С. Занозин и др. // *Мед. вестник Северного Кавказа*. – 2016. – Т. 11, № 2. – С. 323–326.
6. A framework for the classification of joint hypermobility and related conditions / M. Castori, B. Tinkle, H. Levy et al. / *American Journal of Medical Genetics. Part C, Seminars in Medical Genetics*. – 2017. – Vol. 175C. – P. 148–157.
7. Arseni, L. From Structure to Phenotype: Impact of Collagen Alterations on Human Health / L. Arseni, A. Lombardi, D. Orioli // *Int J Mol Sci*. – 2018. – Vol. 19 (5). – E1407. DOI: 10.3390/ijms19051407. Review
8. Best uses of osteopathic manipulation / A.H. Slattengren, T. Nissly, J. Blustin, A. Bader, E. Westfall // *J Fam Pract*. – 2017. – Vol. 66 (12). – P. 743–747. Review.
9. Diagnostic Exome Sequencing Identifies a Novel Gene, EMILIN1, Associated with Autosomal-Dominant Hereditary Connective Tissue Disease / A. Capuano, F. Bucciotti, K.D. Farwell et al. // *Hum Mutat*. – 2016. – Vol. 37 (1). – P. 84–97.
10. Expanding the clinical and genetic heterogeneity of hereditary disorders of connective tissue / A.M. Alazami, S.M. Al-Qattan, E. Fageih et al. // *Hum Genet*. – 2016. – Vol. 135 (5). – P. 525–540.
11. Kumar, B. Joint Hypermobility Syndrome: Recognizing a Commonly Overlooked Cause of Chronic Pain / B. Kumar, P. Lenert // *Am J Med*. – 2017 Jun. – Vol. 130(6). – P. 640–647. DOI: 10.1016/j.amjmed.2017.02.013. Epub 2017 Mar 10. Review
12. Toprak Celenay, S. Effects of spinal stabilization exercises in women with benign joint hypermobility syndrome: a randomized controlled trial / S. Toprak Celenay, D. Ozer Kaya // *Rheumatol Int*. – 2017. – Vol. 37 (9). – P. 1461–1468. DOI: 10.1007/s00296-017-3713-6. Epub 2017 Mar 30

Николенко Владимир Николаевич, доктор медицинских наук, профессор, заведующий кафедрой анатомии человека, Первый МГМУ им. И.М. Сеченова Минздрава России (Сеченовский университет). 119991, г. Москва, ул. Трубецкая, 8, стр. 2; заведующий кафедрой нормальной и топографической анатомии факультета фундаментальной медицины, Московский государственный университет имени М.В. Ломоносова. 119234, г. Москва, Ленинские горы, 1. E-mail: vn.nikolenko@yandex.ru, ORCID: 0000-0001-9532-9957.

Оганесян Марине Валиковна, кандидат медицинских наук, доцент кафедры анатомии человека, Первый МГМУ им. И.М. Сеченова Минздрава России (Сеченовский университет). 119991, г. Москва, ул. Трубецкая, 8, стр. 2. E-mail: marine-oganesyan@mail.ru, ORCID: 0000-0001-6432-5179.

Вовкогон Анджела Дмитриевна, кандидат медицинских наук, доцент кафедры анатомии человека, Первый МГМУ им. И.М. Сеченова Минздрава России (Сеченовский университет). 119991, г. Москва, ул. Трубецкая, 8, стр. 2; преподаватель Европейского остеопатического клинического центра московского филиала ЧОУ ДПО «Медицинская академия остеопатического образования». 199106, г. Санкт-Петербург, ул. Гаванская, 4, корп. 2. E-mail: andzelavovk@mail.ru, ORCID: 0000-0002-0289-471X.

Санькова Мария Вячеславовна, студентка 1-го курса Международной школы «Медицина будущего», Первый МГМУ им. И.М. Сеченова Минздрава России (Сеченовский университет). 119991, г. Москва, ул. Трубецкая, 8, стр. 2. E-mail: sankov@yandex.ru, ORCID: 0000-0003-3164-9737.

Ризаева Негория Алиагаевна, кандидат медицинских наук, доцент кафедры анатомии человека, Первый МГМУ им. И.М. Сеченова Минздрава России (Сеченовский университет). 119991, г. Москва, ул. Трубецкая, 8, стр. 2. E-mail: rizaevan@yandex.ru, ORCID: 0000-0003-4033-1202.

Поступила в редакцию 26 мая 2019 г.

DOI: 10.14529/hsm190313

MORPHOLOGICAL MARKERS OF THE POST EXERCISE STRUCTURAL AND FUNCTIONAL DISORDERS OF THE LOCOMOTOR APPARATUS

V.N. Nikolenko^{1,2}, vn.nikolenko@yandex.ru, ORCID: 0000-0001-9532-9957,
M.V. Oganessian¹, marine-oganesyan@mail.ru, ORCID: 0000-0001-6432-5179,
A.D. Vovkogon^{1,3}, andzelavovk@mail.ru, ORCID: 0000-0002-0289-471X,
M.V. Sankova¹, sankov@yandex.ru, ORCID: 0000-0003-3164-9737,
N.A. Rizaeva¹, rizaevan@yandex.ru, ORCID: 0000-0003-4033-1202

¹First Moscow State Medical University named after I.M. Sechenov (Sechenov University), St. Petersburg, Russian Federation,

²Lomonosov Moscow State University, Moscow, Russian Federation,

³European Osteopathic Clinical Center of the Moscow branch of the "Medical Academy of Osteopathic Education", St. Petersburg, Russian Federation

Aim. The article deals with establishing the character of the correlations between the somatommetrical features and morphological signs of connective tissue dysplasia in persons with frequent post exercise structural and functional disorders of the locomotor apparatus. This is required for creating treatment and disease preventive measures and recommendations to choose an adequate physical activity. **Materials and methods.** A comprehensive medical and anthropological examination of 48 people aged from 18 to 47 years (mean age 36.38 ± 6.02 years) with frequent post exercise structural and functional disorders of the locomotor apparatus was carried out. A questionnaire was developed to assess the status of their connective tissue. The control group consisted of 36 apparently healthy people aged 18.85 ± 0.56 years. Statistical processing of the data obtained was performed using Microsoft Excel 2010. **Results.** All patients with frequent post exercise structural and functional disorders of the locomotor apparatus had connective

tissue dysplasia of moderate and severe degree, the total score of which was 49.44 ± 13.1 . The analysis of the frequency of connective tissue dysplasia morphological signs occurrence depending on their diagnostic significance, made it possible to establish the pathognomonic predictors of high susceptibility to frequent disorders of the locomotor apparatus. **Conclusion.** Early diagnostics of frequent disorders of the locomotor apparatus will contribute to timely preventive measures in terms of physical load and a corresponding rehabilitation for eliminating the development of the main disorder.

Keywords: physical activity, disorders of the locomotor apparatus, connective tissue dysplasia, morphological signs, pathognomonic markers.

References

1. Akimova A.V., Tarasova E.V., Chernikova L.G. [Clinical and Phenotypic Features of Young People with Undifferentiated Connective Tissue Dysplasia]. *Meditsinskiy vestnik MVD* [Medical Bulletin of the Ministry of Internal Affairs], 2018, no. 1 (92), pp. 63–67. (in Russ.)
2. Kadurina T.I., Abbakumova L.N. [Assessment of the Severity of Undifferentiated Connective Tissue Dysplasia in Children]. *Meditsinskiy vestnik Severnogo Kavkaza* [Medical Bulletin of the North Caucasus], 2008, no. 2, pp. 15–20. (in Russ.)
3. Martynov A.I., Nechayeva G.I., Akatova E.V. et al. [Clinical Recommendations of the Russian Scientific Medical Society of Therapists in the Diagnosis, Treatment and Rehabilitation of Patients with Connective Tissue Dysplasia]. *Meditsinskiy vestnik Severnogo Kavkaza* [Medical Bulletin of the North Caucasus], 2018, vol. 13, no. 1–2, pp. 137–209. (in Russ.)
4. Marukhno Yu.I., Pyantkovskiy A.S. [Connective Tissue Dysplasia in Athletes]. *Medichni perspektivi* [Medical Perspectives], 2012, vol. 17, no. 1, pp. 114–118. (in Russ.)
5. Kogan E.A., Nikolenko V.N., Zanozin A.S. et al. [Syndrome of Undifferentiated Dysplasia of Connective Tissue in Combination with Hereditary Thrombophilia as the Cause of Primary Female Infertility]. *Meditsinskiy vestnik Severnogo Kavkaza* [Medical Bulletin of the North Caucasus], 2016, vol. 11, no. 2, pp. 323–326. (in Russ.) DOI: 10.14300/mnnc.2016.11067
6. Castori M., Tinkle B., Levy H. et al. A Framework for the Classification of Joint Hypermobility and Related Conditions. *American Journal of Medical Genetics. Part C, Seminars in Medical Genetics*, 2017, vol. 175C, pp. 148–157. DOI: 10.1002/ajmg.c.31539
7. Arseni L., Lombardi A., Orioli D. From Structure to Phenotype: Impact of Collagen Alterations on Human Health. *Int J Mol Sci*, 2018, vol. 19 (5), e 1407. DOI: 10.3390/ijms19051407
8. Slattengren A.H., Nissly T., Blustin J., Bader A., Westfall E. Best Uses of Osteopathic Manipulation. *J Fam Pract*, 2017, vol. 66 (12), pp. 743–747.
9. Capuano A., Bucciotti F., Farwell K.D. et al. Diagnostic Exome Sequencing Identifies a Novel Gene, EMILIN1, Associated with Autosomal-Dominant Hereditary Connective Tissue Disease. *Hum Mutat*, 2016, vol. 37 (1), pp. 84–97. DOI: 10.1002/humu.22920
10. Alazami A.M., Al-Qattan S.M., Faqeih E. et al. Expanding the Clinical and Genetic Heterogeneity of Hereditary Disorders of Connective Tissue. *Hum Genet*, 2016, vol. 135 (5), pp. 525–540. DOI: 10.1007/s00439-016-1660-z
11. Kumar B., Lenert P. Joint Hypermobility Syndrome: Recognizing a Commonly Overlooked Cause of Chronic Pain. *Am J Med*, 2017, vol. 130(6), pp. 640–647. DOI: 10.1016/j.amjmed.2017.02.013
12. Toprak Celenay S., Ozer Kaya D. Effects of Spinal Stabilization Exercises in Women with Benign Joint Hypermobility Syndrome: a Randomized Controlled Trial. *Rheumatol Int*, 2017, vol. 37 (9), pp. 1461–1468. DOI: 10.1007/s00296-017-3713-6

Received 26 May 2019

ОБРАЗЕЦ ЦИТИРОВАНИЯ

Морфологические маркеры структурно-функциональных нарушений опорно-двигательного аппарата, возникающих после физической нагрузки / В.Н. Николенко, М.В. Оганесян, А.Д. Вовкогон и др. // Человек. Спорт. Медицина. – 2019. – Т. 19, № 3. – С. 103–111. DOI: 10.14529/hsm190313

FOR CITATION

Nikolenko V.N., Oganesyanyan M.V., Vovkogon A.D., Sankova M.V., Rizaeva N.A. Morphological Markers of the Post Exercise Structural and Functional Disorders of the Locomotor Apparatus. *Human. Sport. Medicine*, 2019, vol. 19, no. 3, pp. 103–111. (in Russ.) DOI: 10.14529/hsm190313